Cirugía del foramen yugular

JM Thomassin
D Korchia
F Braccini
W Pellet
PH Roche

Resumen. – La cirugía del foramen yugular está indicada en tumores poco frecuentes representados esencialmente por los neurinomas de los nervios mixtos, los meningiomas basicraneales y los paragangliomas yugulares. El tratamiento de estas lesiones de acceso difícil y peligroso se ha favorecido con los progresos de las técnicas de imágenes diagnósticas y operatorias (embolización preoperatoria) pero también con la colaboración entre otorrinolaringólogos y neurocirujanos. El acceso al foramen yugular supone conocimientos anatómicos profundos y una gran experiencia quirúrgica.
Zona frontera por definición, este orificio de la base del cráneo da paso a elementos vasculonerviosos de vital importancia, por delante la pars nerviosa con los nervios mixtos (IX, X, XI bulbar) y el seno petroso inferior, y por detrás la pars venosa, zona de nacimiento de la vena yugular interna. La elección de las vías de acceso depende de la naturaleza tumoral pero especialmente de su extensión. Así, la vía mastoidea e infralaberíntica sin dislocación del nervio facial (House y Glassok) permite un acceso a la parte lateral y posterior del foramen yugular. En caso de lesiones más voluminosas, es necesaria una desviación del nervio facial y se escoge según los casos, una vía infratemporal tipo A de Fisch o una vía transcoclear ampliada (House y Hitselberger).

© 2000, Editions Scientifiques et Médicales Elsevier SAS, París. Todos los derechos reservados.

Introducción

La cirugía del foramen yugular está esencialmente representada por la cirugía de los paragangliomas yugulares, de los neurinomas de los nervios mixtos, de los meningiomas basicraneales y rara vez por otras lesiones. Durante mucho tiempo, estos tumores fueron abordados por una vía única, otorrinolaringológica o neuroquirúrgica, cada especialidad intentó extraer o empujar estos tumores a los límites de su territorio. Hoy en día, el interés de la pluridisciplinaridad entre otorrinolaringólogos, neurocirujanos y neurorradiólogos, permite una cirugía habitualmente programada a nivel del «canal» yugular profundamente escondido bajo la base del cráneo.

Anatomía

Este orificio denominado agujero yugular está excavado en la mitad posterior de la sutura petrooccipital (fissura petra occipitalis). Aubaniac [1] había propuesto el término de canal rasgado posterior para poner de manifiesto el concepto de espacio interóseo y no de orificio. Hoy, la nomenclatura anatómica internacional (PNA) lo denomina: foramen yugular o agujero yugular. Comunica la fosa craneal posterior con el espacio subparotídeo posterior, a través de los dos extremos de un canal acodado en «deflector» recreando de manera más corta el trayecto del canal carotídeo. Su forma es triangular (a veces oval) con cima aguda anteroexterna y base redondeada posteroexterna. Su eje mayor es como el de la sutura, oblicuo hacia arriba, hacia delante y hacia dentro. Se encuentra en un plano casi vertical. Posee dos orificios, exocraneal y endocraneal, de situación, morfología, y tamaño diferentes, situados en sus dos extremos.

Jean-Marc Thomassin : *Professeur des Universités, praticien hospitalier, chef de service.*
Daniel Korchia : *Praticien hospitalier.*
Frédéric Braccini : *Assistant des Hôpitaux.*
Fédération oto-rhino-laryngologique, groupe hospitalier de la Timone, 13385 Marseille cedex 5, France.
Willy Pellet : *Professeur hospitalier.*
Pierre-Hugues Roche : *Assistant des Hôpitaux.*
Centre hospitalier universitaire, hôpital Sainte-Marguerite, 270, boulevard Sainte-Marguerite, 13274 Marseille cedex 09, France.

SITUACIÓN Y CONFORMACIÓN GENERAL

Orificio endocraneal

Situado en el plano de la cara posterior de la pirámide, es casi vertical, mira hacia detrás, hacia dentro y levemente hacia arriba. En su extremo interno, relativamente afilado, termina el surco del seno petroso inferior. Presenta aproximadamente en su centro la prominencia de la espina yugular del temporal que es el borde externo de la masa lateral del occipital. En su mitad anterior, tiene una prominencia bastante roma, el tubérculo occipital, resaltado a este nivel por una pequeña elevación: la espina yugular del occipital. Su mitad posterior, por el contrario, dibuja una escotadura de cima posterior: la escotadura yugular del occipital. El fondo, excavado, constituye la fosa yugular del hueso occipital. Así, el reborde de ese orificio endocraneal está constituido por dos espinas opuestas pero desplazadas que responden a las dos escotaduras.

Orificio exocraneal

Un poco más voluminoso que el precedente, pertenece al plano de la cara inferior de la pirámide, es casi horizontal y mira hacia abajo. Está situado inmediatamente dentro de la base de la apófisis estiloides y detrás del orificio inferior del canal carotídeo.

Desfiladero óseo

Dirigido oblicuamente hacia delante, hacia abajo y de manera lateral. La luz de este canal está dividida por las espinas yugulares formando dos porciones:

— la porción externa, ancha, globulosa, que está entre las dos fosas yugulares, temporal y occipital;

— la porción interna, más estrecha, anfractuosa, entre el tubérculo occipital y la fosita piramidal. Esta división está aún más acentuada por la existencia habitual de un tabique fibroso, extendido entre la espina yugular del temporal y el tubérculo occipital, el ligamento yugular, ligamento que está, según Rhoton, Buza [34] y Katsuka [22], reemplazado por un verdadero puente óseo en el 26 % de los casos. Kennedy [19] subraya que éste es unilateral en el 13,2 % de los casos y bilateral en sólo un 4,7 %. Estos mismos autores insistieron sobre la asimetría de estos dos orificios, siendo el derecho más voluminoso en el 68 % de los casos, el izquierdo en el 20 %. La absoluta simetría se observa sólo en el 12 % de los pacientes.

CONTENIDO *(figs. 1, 2)*

Hovelacque [21] en 1934, describió dos compartimentos.

Compartimiento nervioso o pars nerviosa

Parte delgada en forma de «punta de lanza», subdividida en dos segmentos:

— uno anterior medio atravesado por el nervio glosofaríngeo y el seno petroso inferior. Este tabique puede estar osificado: 6 %. El IX marca su paso en contacto con el borde posterior del peñasco por una escotadura muy clara;

— el otro paso posterolateral contiene el neumogástrico y la rama bulbar del accesorio.

En el agujero yugular, según Guerrier [18], el vago y el espinal bulbar no están adosados con una vaina aracnoidea común. La rama meníngea de la arteria faríngea ascendente se encuentra en contacto con el X durante su travesía ósea. Hacia arriba en su breve trayecto endocraneal, el IX, el X y el Xl están cruzados por la arteria cerebelosa inferior y anterior por encima, y por la arteria cerebelosa inferior y posterior por debajo. Será esencial reconocer estos elementos arteriales cuando se programa la exploración de la fosa posterior a partir del canal yugular o de la cara endocraneal posterior del peñasco.

Compartimiento venoso o pars venosa

Está ocupado por la porción de origen dilatada de la vena yugular interna en continuidad con el seno sigmoide. Su aferencia principal está representada por el seno petroso inferior *(fig. 3)*. El seno petrooccipital, el plexo venoso carotídeo, la vena del acueducto coclear, la vena condílea posterior inconstante y las venas condíleas anteriores, constituyen las otras aferencias, aunque de importancia menor, del golfo de la yugular. No obstante, todas deben ser conocidas, ya que su hemostasia peroperatoria puede causar verdaderos problemas. La pared del golfo de la yugular, desprovista de contorno de la duramadre, presenta fibras de colágeno y elásticas que se adhieren al esqueleto óseo de la fosa yugular y convierten en difíciles y hemorrágicas las tentativas de despegamiento. Sólo el fresado del hueso por medio de una fresa diamantada hasta la obtención de una fina lámina permite su ablación sin desgarro alguno de la pared venosa [2].

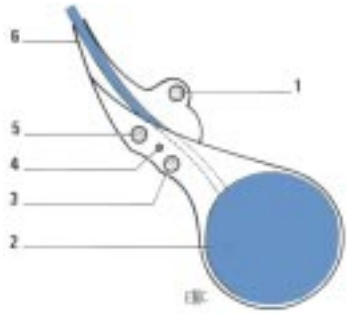

1 *Agujero yugular y su contenido. 1. Nervio glosofaríngeo (IX); 2. Golfo de la yugular; 3. Nervio espinal (XI) accesorio; 4. Rama de la arteria faríngea ascendente; 5. Nervio vago (X); 6. Seno petroso inferior.*

2 *Canal yugular según Guerrier [18]. 1. Bulbo de la vena yugular; 2. Nervio espinal accesorio; 3. Nervio vago y ganglio superior; 4. Nervio glosofaríngeo y ganglio inferior; 5. Seno petroso inferior.*

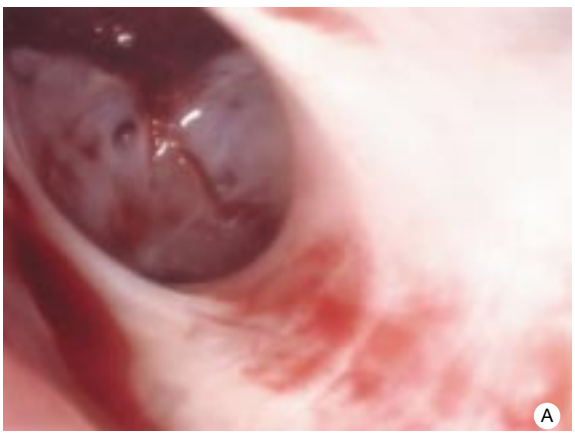

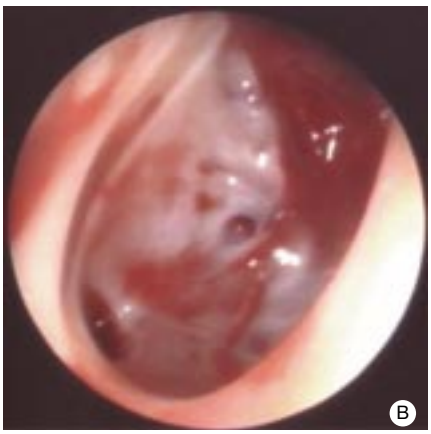

3 *A. Vista endoluminal de la unión seno sigmoideo-entrada de la yugular, óptica 0°. B. Vista endoluminal del golfo de la yugular. Abocamiento del segmento petroso inferior y de la vena condílea anterior.*

RELACIONES REGIONALES

Por arriba, está en relación con el hipotímpano del cual lo separa una lámina ósea más o menos fina, y a veces dehiscente. Graham señala que puede estar constituida por hueso compacto o neumatizado. Su grosor es variable y depende especialmente de la altura de la fosa yugular. No es excepcional (el 6,7 % de los casos según Korner [24]) que una dehiscencia en el suelo ponga en continuidad el golfo de la yugular y la caja del tímpano. La cima del golfo sobrepasa el nivel más declive del anulus, y esto lo hace visible en la otoscopia. La procidencia del golfo se encuentra de forma variable en la literatura, ya que Overton y Ritter [28] observan un 6 %, mientras que Zorzetto y Tamega [41] encuentran un 27 %. A veces, el golfo es más interno y se sitúa bajo el laberinto y/o el conducto auditivo interno [4]. La extensión más allá del conducto auditivo interno, incluso la erosión de este conducto, es menos frecuente. Stern et al observaron tres casos de extensión del golfo de la yugular detrás de la pared posterior del conducto auditivo interno, y un caso de erosión de este conducto. A pesar de esta rareza, cabe destacar esta relación dadas sus incidencias quirúrgicas. Esto explica que un tumor pueda repercutir directamente en el oído interno y que su extirpación exija «el sacrificio del laberinto».

Hacia delante, el foramen yugular está en relación con la carótida interna y el haz celular intercocleocarotídeo, lugar muy frecuente de extensiones tumorales, especialmente en dirección del conducto auditivo y del apex petroso.

Hacia adentro, con el canal condilar anterior que explica las lesiones precoces del XII en algunos paragangliomas yugulares.

Hacia atrás, finalmente, con los elementos de la zona subfacial *(fig. 4A. B).*

ESTUDIO ANATÓMICO DEL AGUJERO YUGULAR *(fig. 5A, B, C)*

En resumen, su interés está en conocer los elementos que lo compartimentan (ligamentos y espinas). Por ello, en la tomografía computadorizada de alta resolución [6], si la erosión del conjunto de los contornos sólo permite evocar la localización en el canal yugular del proceso patológico, la erosión únicamente de los contornos de la porción nerviosa evoca más bien un neurinoma de los nervios mixtos, mientras que la erosión de los contornos de la porción vascular evoca en primer lugar el paraganglioma yugular. Es evidente que se debe tomar en consideración el carácter regular o borroso de esta erosión en el momento del diagnóstico.

Vías de acceso

INSTRUMENTACIÓN PARTICULAR

Es capital subrayar lo importante de la adquisición de material adecuado para este tipo de cirugía.

■ *Realización del tiempo de fresado*

Conviene señalar que los motores habituales de otología resultan a menudo inadecuados para este tipo de intervención. Se recomiendan dos motores diferentes, individualmente en cada tiempo quirúrgico:

— el craneótomo C100 de 3M que se utiliza para el tiempo extralaberíntico con su fresa «piña» y que es muy apto para destruir rápidamente una cortical mastoidea tras romper las celdas perilaberínticas;

— un otótomo completa el fresado para el tiempo laberíntico y de exposición del nervio facial así como todas las maniobras precisas.

■ *Microinstrumentos*

Los instrumentos deben incluir una microinstrumentación adaptada, es decir, la microinstrumentación de Fisch y la colocación de un separador autostático de Yasargil.

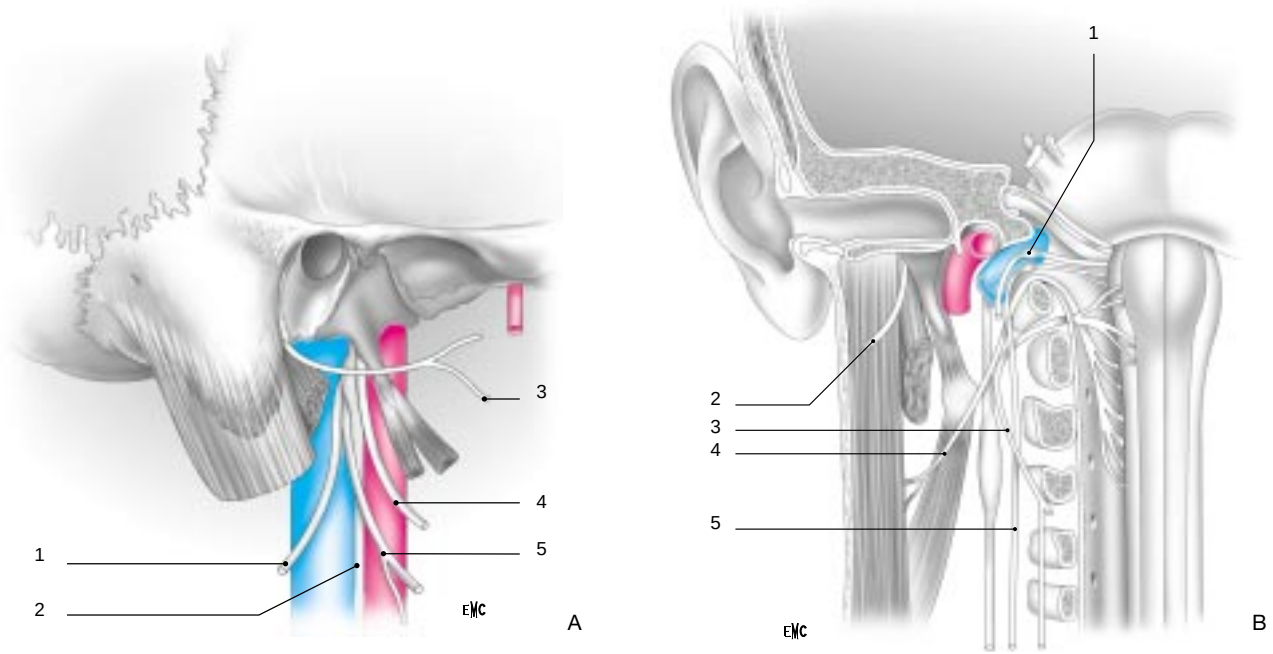

4 *Relaciones de los nervios mixtos a nivel del foramen yugular. Los nervios mixtos aparecen acodados como sobre un caballete entre su origen a nivel del tronco cerebral y su trayecto cervical. A. 1. Nervio accesorio; 2. Nervio vago; 3. Nervio facial; 4. Nervio glosofaríngeo; 5. Nervio hipogloso. B. 1. Nervio glosofaríngeo; 2. Nervio facial; 3. Nervio hipogloso; 4. Nervio accesorio; 5. Nervio vago.*

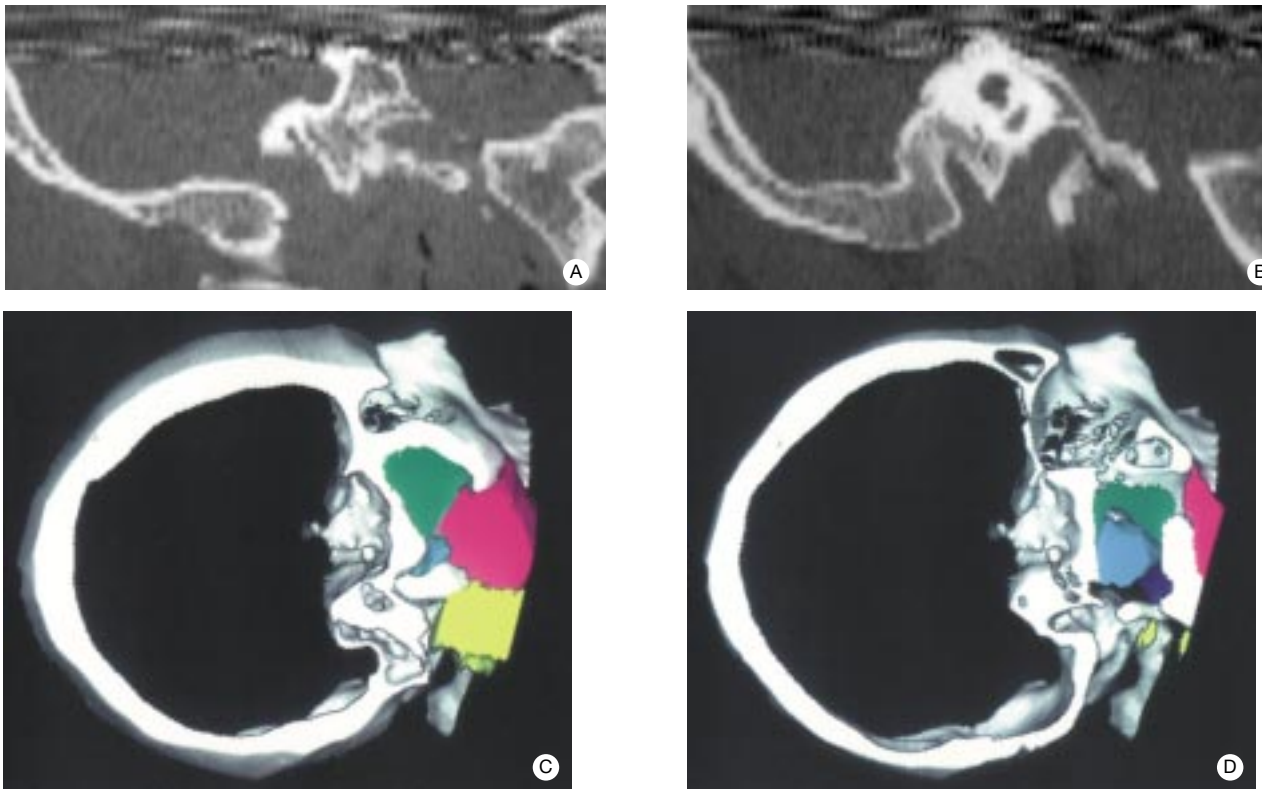

5 *A, B. TC de alta resolución del foramen yugular con procidencia del golfo de la yugular. C, D. TC tridimensional en posición quirúrgica de los elementos de la fosa infratemporal y del foramen yugular.*

Coagulación bipolar

Las pinzas son de bayoneta y sus extremos son rectos, acodados hacia arriba o hacia abajo. Hay que poder disponer de un juego completo.

Fragmentación del tumor

Actualmente, algunos utilizan el láser KTP 532, otros utilizan aparatos de ultrasonidos de tipo Cavitron que permiten una disección y una reducción de la masa tumoral.

Monitorización peroperatoria del nervio facial

Existen diferentes tipos de aparatos, pero se recomienda especialmente, el NIMED 2 con su instrumentación adaptada para una identificación segura del nervio facial, en caso de tumores extensos del paquete acusticofacial.

Potenciales auditivos evocados peroperatorios

El registro peroperatorio proporciona datos muy útiles para guiar el método quirúrgico con el interés de preservar la audición del paciente, a pesar de los inconvenientes técnicos importantes.

INSTALACIÓN DEL PACIENTE EN EL QUIRÓFANO

Preparación preoperatoria

La piel se lava el día anterior. Se realiza un champú con polividona yodada espumosa, luego se enjuaga y se realiza un rasurado cuidadoso periauricular de 4 cm por encima y detrás del oído. Se prepara también, después del lavado y rasurado de los dos tercios superiores de la pilosidad púbica, el campo para la toma de grasa abdominal que será utilizada al término de la intervención para obstruir la cavidad operatoria.

En el quirófano

Se hará un nuevo lavado espumoso con polividona yodada y lavado con agua estéril. Los mechones de cabellos son colocados fuera del campo quirúrgico y engominados. El enfermo está tendido en decúbito dorsal, la cabeza en un cabezal o simplemente sobre el plano de la mesa de operación. Teniendo en cuenta la duración media de la operación, se deben proteger todos los puntos de apoyo con bolsas de agua o un gel de silicona. Puede ser útil un colchón caliente para la mesa de operación. La cabeza está girada hacia el lado opuesto. La zona mastoidea está directamente situada bajo la mirada del cirujano que está sentado a la cabeza pero sobre el lateral de la mesa, frente al occipucio del paciente. El microscopio operatorio está en frente del cirujano. El instrumentista, a la cabeza de la mesa, está sentado un poco girado hacia el cirujano para poder servirlo. La mesa de instrumentos está situada a su lado. Los anestesistas se colocan hacia los pies del enfermo, del lado opuesto al cirujano. El monitor de anestesia está girado hacia el cirujano. Una mesa de pie único está situada encima del abdomen del enfermo. Se colocan encima los motores y, la pieza de mano del Cavitron *(fig. 6).* Los campos quirúrgicos son los siguientes:

— el campo quirúrgico temporal y cervicomastoideo que descubre ampliamente la zona temporo-cérvico-mastoidea como indica la *figura 7;*

— el campo abdominal suprapúbico está preparado de la misma manera con los cuatro campos y un campo autoadhesivo, todos recubiertos por un gran campo de mesa que por arriba no sobrepasa los hombros.

TÉCNICAS QUIRÚRGICAS

El foramen yugular es una zona compleja de la base del cráneo. Su contenido, sus relaciones y su situación complican su acceso. Según la patología a tratar (neurinomas mixtos, para-

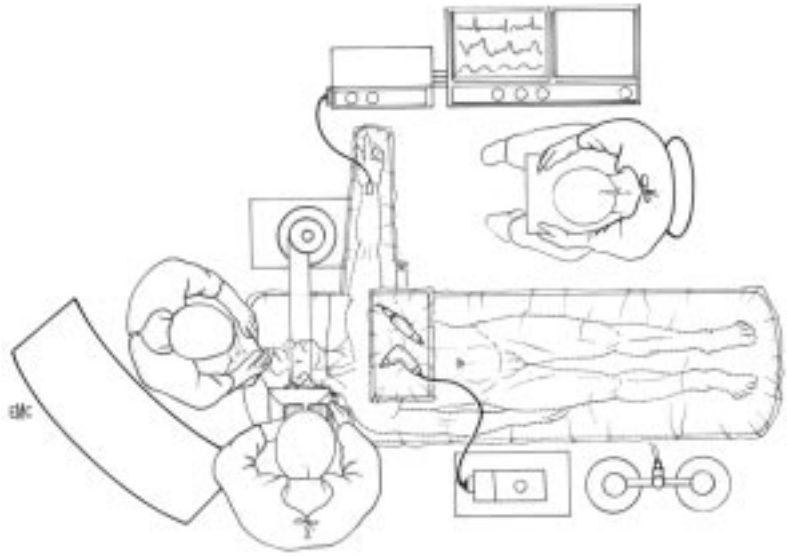

6 *Instalación del quirófano.*

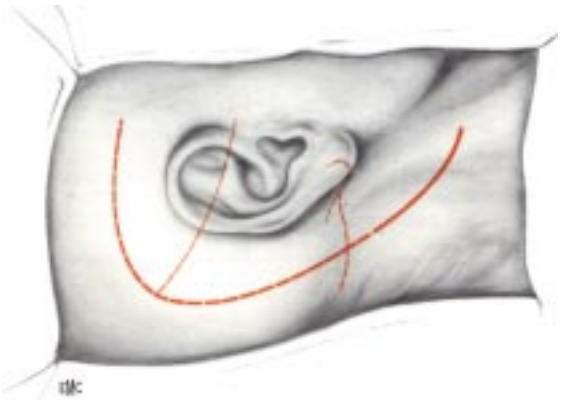

7 *Campo quirúrgico temporo-cervico-mastoideo.*

8 *Trazado de la incisión de la vía mastoidea infralaberíntica.*

gangliomas yugulares), la conducta de la intervención debe ser adaptada teniendo en cuenta el tamaño y la situación, sabiendo que la intervención estándar será la vía infratemporal tipo A descrita por Fisch [8, 9, 10]. Implica la desviación hacia delante del nervio facial y se acompaña obligatoriamente de una exclusión del oído medio. No obstante, en ciertos casos se puede acceder al foramen yugular sin transponer el nervio facial que conduce inevitablemente, y a menudo, a una lesión del facial grado II o III de la clasificación de House-Brackmann.

■ *Vía mastoidea e infralaberíntica conservadora del canal óseo posterior*

Deriva de la vía intersinusofacial y retrofacial de House y Glasscock [20]. Este acceso y sus variantes [14, 25, 33, 39] tienen como ventaja no desviar el nervio facial realizando simultáneamente una vía cómoda y poco traumática que permite el acceso a la parte posterior y lateral del foramen yugular. Los tiempos quirúrgicos son los siguientes.

Incisión cutánea

Es supra y retroauricular, trazada a 2 cm por encima del pabellón del oído y a 3 cm por detrás, descendiendo en el cuello a lo largo del borde anterior del músculo esternocleidomastoideo hasta el nivel del hueso hioides para exponer nervios y grandes vasos *(fig. 8)*. El levantamiento de los planos musculoperiósticos se hace en bloque con la piel por medio del bisturí eléctrico hasta al borde posterior del meato auditivo externo (MAE) en la zona mastoidea. En la zona cervical, el colgajo apartado comprende la piel, el tejido celular subcutáneo, el platisma.

Exposición de los elementos vasculonerviosos del cuello

La vena yugular interna, la carótida primitiva y el neumogástrico (X) son identificados en la proximidad de la bifurcación carotídea hasta el músculo digástrico. El hipogloso mayor (XII) se localiza a nivel de su cruce con la carótida externa encima de la bifurcación. Se secciona el vientre posterior del músculo digástrico a proximidad de la punta de la mastoides. La carótida externa y sus ramas facial y occipital son ligadas por encima de la arteria lingual. Fisch [10] aconseja, si se trata de un paraganglioma, ligar las ramas ascendantes de la carótida externa situadas encima de la lingual. Luego se moviliza la carótida externa, y se expone así la arteria faríngea ascendente que a su vez será ligada. En cuanto a la arteria carótida interna, es seguida hacia arriba hasta al foramen carotídeo. Se pasa una cinta en torno de la vena yugular interna sin apretarla, pues en esta situación, una ligadura aumentaría la congestión venosa y el sangrado a partir del golfo de la yugular.

Localización del nervio facial retro e intraparotídeo

El tronco retroparotídeo del nervio facial (VII) es localizado en su emergencia exocraneal habitual como para una parotidectomía tras la liberación de la cara posterior de la glándula. Este se sitúa aproximadamente a 25 mm de profundidad. El nervio forma la bisectriz del ángulo entre el borde anterior de la mastoides y el borde inferior del timpanal [39]. Se diseca el tronco en la glándula parótida más allá de su bifurcación, liberando a su vez el tejido glandular subyacente.

Petrosectomía parcial o vía subfacial

• *Primer tiempo*

El esternocleidomastoideo se secciona de sus anclajes de la punta de la mastoides por medio del bisturí eléctrico y es apartado hacia atrás.

• *Segundo tiempo*

Se efectúa una amplia mastoido-antro-epitimpanotomía posterior por medio de la fresa cortante bajo irrigación continua. Se utiliza frecuentemente un craneótomo con una gran fresa «piña» para comenzar la ablación del hueso cortical.

• *Tercer tiempo*

Es la exposición del seno sigmoideo desde el ángulo sinusodural hasta su inflexión hacia el golfo yugular pasando 1 cm por detrás para exponer la duramadre de la fosa posterior. El seno lateral se corticalizará en toda su extensión, el fresado al final se realiza por medio de una fresa diamantada hasta obtener un cascarón óseo transparente, la duramadre presinusal se denuda. Según el grado de procidencia del seno (15 % [38]), será necesario impactarlo en un primer tiempo para tener acceso a la zona de la tercera porción del nervio facial *(fig. 9).*

• *Cuarto tiempo*

Esta vía incluirá:

— la esqueletización de la porción mastoidea del nervio facial (tercera porción) hasta al agujero estilomastoideo que en posición quirúrgica, discurre horizontalmente enderezándose en su parte distal 2 a 3 mm con respecto a la zona del codo. El extremo anterior de la cresta del digástrico localiza el agujero estilomastoideo [39];

— la localización de la ampolla del canal semicircular posterior que está situado a 2 mm encima de una línea tangente al surco timpánico.

• *Quinto tiempo*

Es el fresado de los haces subfaciales. Da acceso al golfo de la yugular y debe ser extremadamente prudente ya que existen variaciones en la profundidad del golfo yugular hacia arriba (el 30 % de procidencia [38]), por la presencia del nervio facial que puede estar dehiscente dado el proceso tumoral en su cara profunda. El golfo yugular es corticalizado completamente, en su vertiente posterior, por medio de una fresa diamantada y disminuido si es necesario.

• *Sexto tiempo*

Se fresa una ventana de timpanotomía posterior que se extiende hasta el nivel del hipotímpano. El fresado permite dejar el facial en su tercera porción en su canal óseo *(fig. 10).*

• *Séptimo tiempo*

Es el fresado del hueso de la cara inferoexterna del peñasco. Esta resección se hace por medio de la fresa cortante y después diamantada, y comienza por la sección de la base del apófisis estiloides, zona difícil de resecar debido a la importancia de los anclajes musculares y a su situación profunda.

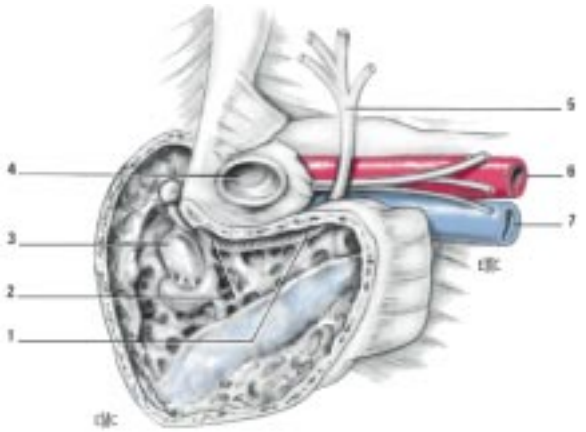

9 *Vía intersinusofacial sublaberíntica. 1. Tercera porción; 2. codo del canal de Falopio; 3. canal semicircular; 4. conducto auditivo externo; 5. nervio facial; 6. arteria carótida interna; 7. vena yugular interna.*

10 *Ventana de timpanotomía posterior que permite dejar el facial en un tubo óseo.*

El fresado termina cuando la exéresis ósea entendida entre la estiloides y la yugular interna está completa. La yugular interna y la entrada están así totalmente expuestas *(fig. 11).* La mayoría de las técnicas quirúrgicas que conservan la pared ósea posterior (técnica cerrada) derivan de la vía transmastoidea y sublaberíntica o vía intersinusofacial de House y Glasscock. Se puede añadir de ser necesario, como sugiere Farrior [7], la extracción parcial del nervio facial durante una técnica cerrada *(fig. 12).* Esta técnica está indicada para paragangliomas poco extendidos al golfo de la yugular interna. Se puede también realizar una técnica de movilización-reposición del conducto óseo posterosuperior Este artificio permite controlar mucho más fácilmente la zona hipotimpánica por un acceso directo de la caja del tímpano asociado al acceso retrofacial; se puede perfectamente además controlar la vertiente media de la trompa auditiva como lo hace Fisch, o también suprimir el conducto óseo y rellenar el oído medio, evitando así una dislocación del nervio facial (*fig. 13).* Otros autores sugieren un acceso posterior e inferior del foramen yugular por una vía yuxtacondilar. Esta vía, descrita por George [14], requiere la exposición de la arteria vertebral encima de C2, la resección de la apófisis transversa de C1 y una mastoidectomía limitada a la porción distal del seno sigmoideo *(fig. 14).* El tiempo siguiente consiste en fresar el hueso recubriendo el golfo yugular a ambos lados. Esta exéresis ósea es mucho más simple ya que a menudo, la patología

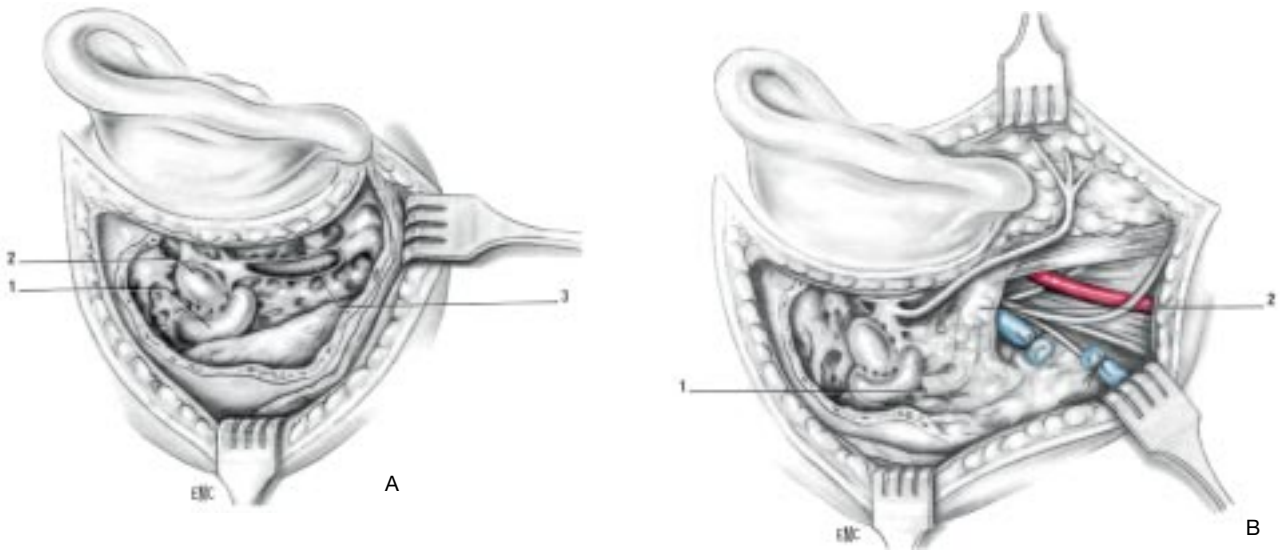

11 *Exposición de la totalidad del golfo yugular y del seno sigmoideo lateral con preservación de la pared ósea posterior. A. Liberación de la tercera porción del VII después de la identificación del canal semicircular posterior. 1. Canal semicircular posterior; 2. Canal semicircular externo; 3. Tercera porción. B. Extracción parcial anterior de la tercera porción del VII. 1. Seno sigmoideo; 2. Bulbo yugular.*

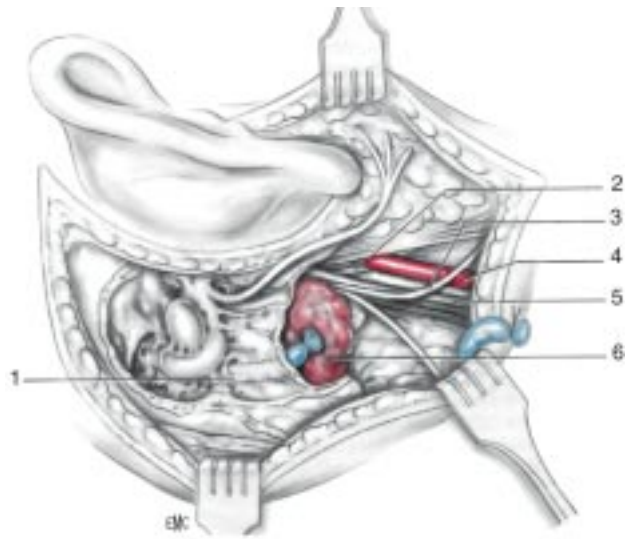

12 *Vía de acceso de Farrior con extracción parcial del nervio facial (tercera porción). 1. Seno sigmoideo ligado; 2. Nervio glosofaríngeo; 3. Nervio hipogloso; 4. Carótida interna; 5. Nervio vago; 6. Tumor.*

tumoral la destruye en parte. La exposición de la arteria vertebral cervical presenta un doble interés para ese autor:

— reconocerla, lo que permite trabajar con seguridad y ampliar la exposición tumoral tanto como sea necesario sin temer dañar la arteria;

— controlarla, lo que permite interrumpir los pedículos que irrigan el tumor. Este interés es tanto más manifiesto cuanto que estos pedículos no pueden embolizarse. Si esto fuese necesario, se puede combinar esta vía con una vía infratemporal limitada. Estas vías permiten la ablación de los neurinomas de los nervios mixtos, de ciertos paragangliomas yugulares y de tumores como ciertos meningiomas limitados al foramen yugular. Pueden ser prolongadas al ángulo pontocerebeloso combinando una vía presigmoidea retrolaberíntica o una vía retrosigmoidea o transigmoidea. Las ventajas de estas técnicas son una disminución de las complicaciones postoperatorias (sordera, parálisis facial, salida de líquido cefaloraquídeo).

No obstante, la dificultad de estas vías consiste en determinar con exactitud las indicaciones de una cirugía conservadora para tumores que invaden el golfo yugular:

— puede concebirse sólo para tumores que invaden el golfo y el hipotímpano, sin adherir a la carótida interna de tipo C1 según Fisch [9] en el caso de paraganglioma;

— por el contrario, para colesteatomas infralaberínticos limitados, permite una exéresis muy satisfactoria, combinada con una timpanoplastia en técnica cerrada o en técnica abierta;

— permite el drenaje de los quistes de colesterina del apex petroso, excepto en caso de procidencia del golfo de la yugular.

■ *Vía infratemporal tipo A*

Es la vía estándar descrita por Fisch [8] para tratar los paragangliomas extendidos ampliamente al golfo de la yugular interna y adheridos a la carótida interna y/o a los nervios mixtos. Permite extirpar todas las lesiones desarrolladas en torno a los ejes carotídeo y yugular en su porción intrapetrosa e infratemporal (colesteatoma, condrosarcoma). Permite el tratamiento de algunas lesiones de aneurisma o displásicas de la carótida interna intrapetrosa. Da un excelente acceso al golfo de la yugular interna al foramen yugular, a la porción vertical y al codo de la carótida interna intrapetrosa. Implica desgraciadamente sacrificar el oído medio respetando la cóclea y efectuando una dislocación anterior del nervio facial con sus consecuencias.

Tiempo de exposición

• *Primer tiempo*

La incisión cutánea *(fig. 15)* es idéntica a la propuesta en la intervención anterior.

• *Segundo tiempo*

Es el cierre del conducto auditivo externo. Está precedido por la realización de un colgajo musculoperióstico mastoideo luego de la sección del conducto auditivo externo al nivel de su unión osteocartilaginosa. La piel del conducto se despega de su soporte cartilaginoso, y luego es evertida y

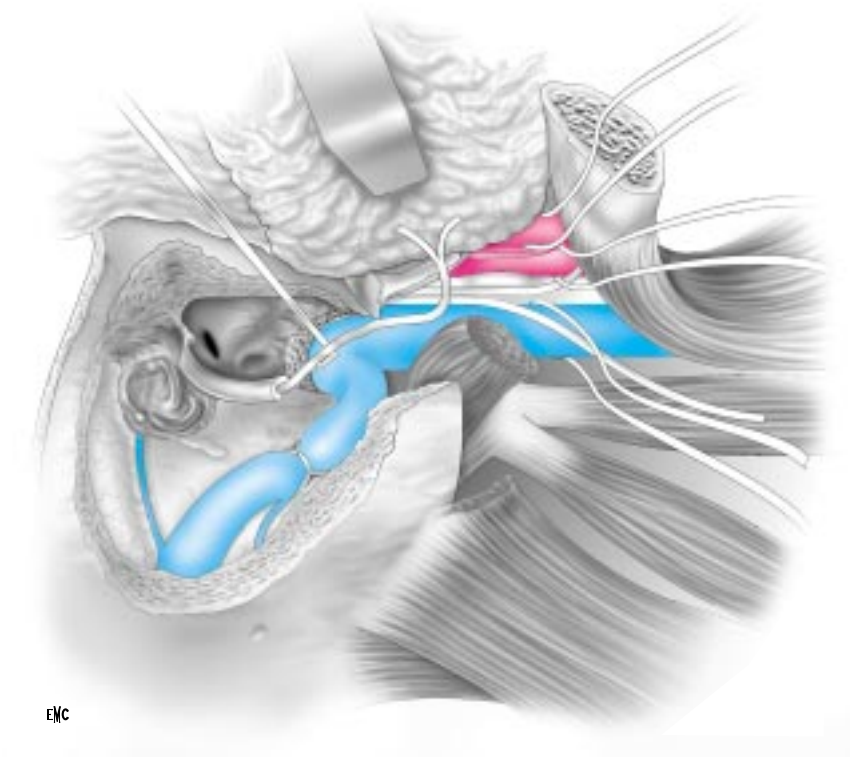

13 *Vía retrofacial y transyugular (Glasscock) con ablación del conducto óseo posterior.*

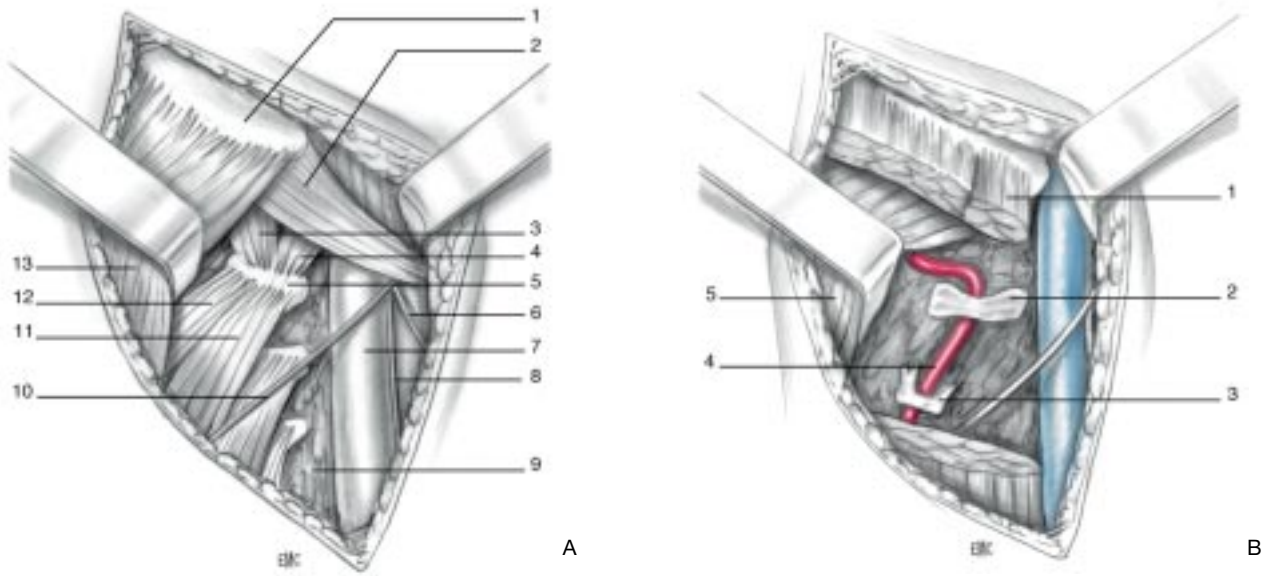

14 *Región de la apófisis transversa del atlas con acceso de la arteria vertebral en la parte alta del cuello. A. El esternocleidomastoideo y el esplenio son apartados por un separador. 1. Apófisis mastoidea; 2. Músculo digástrico; 3. Músculo oblicuo menor; 4. Músculo recto lateral; 5. Apófisis transversa del atlas; 6. Nervio hipogloso; 7. Vena yugular interna; 8. Nervio vago; 9. Plano musculoaponeurótico prevertebral; 10. Nervio accesorio; 11. Músculo angular del omóplato; 12. Músculo oblicuo mayor; 13. Esternocleidomastoideo. B. Las apófisis transversas del atlas y del axis han sido raspadas. El esternocleidomastoideo está seccionado. El esplenio está apartado. 1. Esternocleidomastoideo; 2. Apófisis transversa del atlas; 3. Apófisis transversa del axis; 4. Arteria vertebral; 5. Músculo esplenio.*

suturada al exterior de forma hermética. Hacia adentro, el colgajo perióstico mastoideo se coloca sobre el orificio del conducto auditivo externo, completando así su obliteración.

• *Tercer tiempo*

La localización y la disección del nervio facial y de los vasos del cuello son idénticos a la técnica anterior.

• *Cuarto tiempo*

Obtención de una técnica abierta con supresión del conducto auditivo externo, del tímpano y los huesecillos. Una amplia cavidad mastoido-antro-epitimpánica se talla previamente, se tendrá ya liberado el esternocleidomastoideo de la punta mastoidea luego de la incisión y legrado de estas

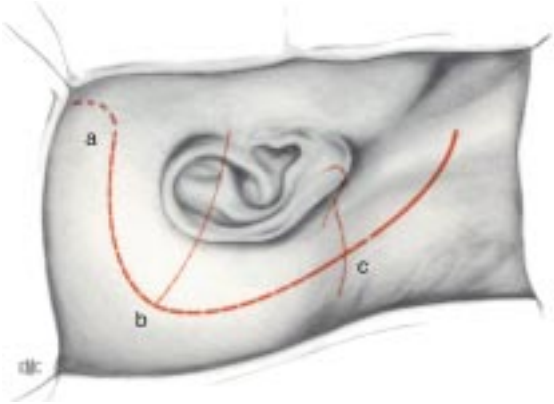

15 *Incisión cutánea de las vías infratemporales a, b, c.*

inserciones. Hacia arriba, la exposición ósea requiere despegar y retraer el músculo temporal hacia arriba. La mastoides queda así expuesta tras la constitución de un colgajo musculoperióstico.

El tiempo siguiente es la exclusión del meato auditivo externo *(fig. 16):* la piel se despega del conducto auditivo óseo después se secciona a aproximadamente 1 mm de la membrana timpánica. La piel del conducto y la membrana timpánica son extraídas en monobloque tras la sección de la cabeza del martillo y del músculo timpani, y la desarticulación incudostapediana. Se practica a continuación, una antro-ático-mastoidectomía ampliada con exposición del canal de Falopio a nivel de la segunda y tercera porciones. La pared ósea posterior del conducto auditivo se fresa como para una técnica abierta. El facial identificado se esqueletiza desde el ganglio geniculado hasta al agujero estilomastoideo.

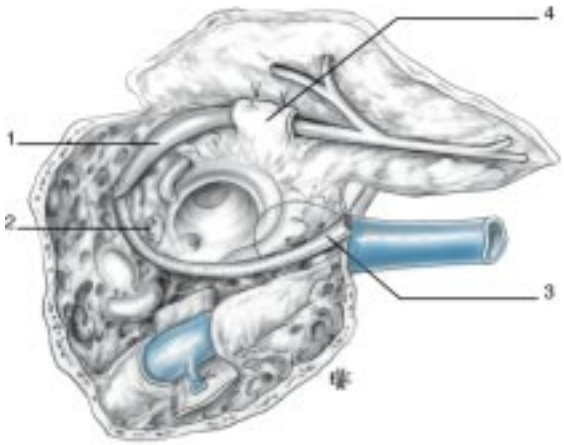

17 *Neocanal óseo excavado en la pared anterior de la apófisis cigomática. 1. Nervio facial; 2. Platina del estribo; 3. Canal de Falopio; 4. Manguito de tejido parotídeo que lo une al nervio facial en su nueva posición.*

Desviación del facial y su transposición anterior persistente

La superestructura del estribo se elimina para permitir un mejor acceso al nervio facial sin riesgo alguno de apertura del canal semicircular lateral o de luxación de la platina del estribo. Se efectúa por medio de la fresa la confección de un neo-

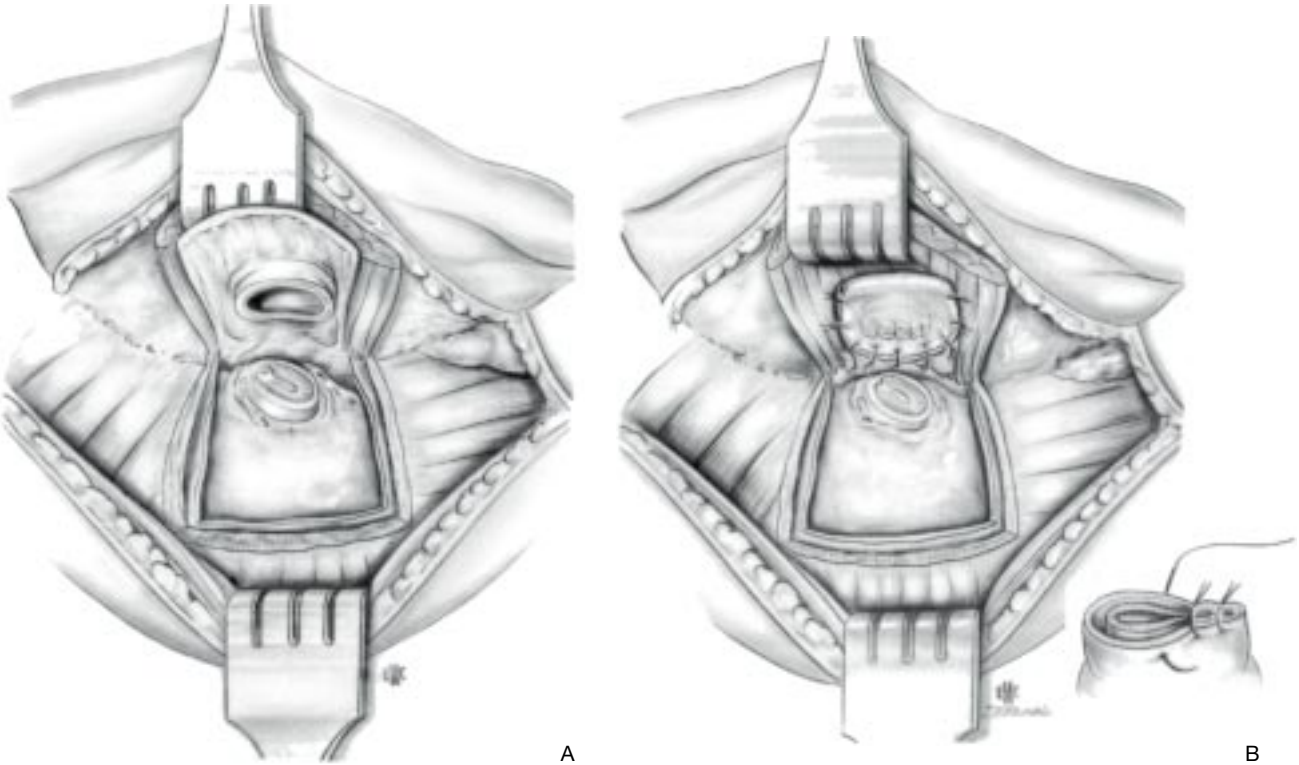

16 *Técnica de exclusión del meato auditivo externo. A. Sección completa del meato auditivo externo. B. Exéresis-despegamiento del cartílago del meato auditivo. C. Cierre en dos planos (cartilaginoso y cutáneo) con colgajo musculoperióstico de cobertura.*

canal óseo por el fresado a lo largo del epitímpano anterior, desde el ganglio geniculado hasta la parótida *(fig. 17)*. La movilización del nervio comienza por la tercera porción y luego por la zona del codo. Se libera el nervio de forma prudente y atraumática a este nivel. Existen numerosos anclajes vasculares que deben ser seccionados progresiva y cuidadosamente. Se recomienda usar una hoz. La desviación concluye con despegar del nervio facial en la zona del agujero estilomastoideo. Es difícil y debe eliminarse el tejido fibroso próximo al nervio a nivel del orificio. La disección del tronco del facial se ve facilitada por la ligera tensión producida por la tracción sobre la glándula parótida. El nervio facial completamente libre del agujero estilomastoideo hasta el ganglio geniculado es transpuesto anteriormente a nivel de la parótida; antes se realiza un surco en el cual se coloca el VII; que se cerrará sobre sí mismo para protegerlo mejor *(fig. 18)*.

18 *Extracción anterior del nervio facial.*

Ligadura del seno sigmoideo

La exposición del seno sigmoideo se hace por medio de la fresa diamantada bajo irrigación constante hasta obtener una corteza ósea transparente. A continuación, se la despega de la duramadre de la fosa posterior hacia delante y posteriormente del seno sigmoideo para permitir una doble ligadura de éste, por medio de agujas montadas o de una aguja (tipo aneurisma) adaptada. La vena emisaria permanece intacta a distancia de la ligadura. La incisión con bisturí de la duramadre de la fosa posterior se debe levantar con un microgancho para evitar dañar un vaso subyacente. Esta abertura de 1 cm de largo pre y retrosinusal se acompaña de una salida de líquido cefalorraquídeo del espacio subaracnoideo. Los tiempos siguientes forman una doble ligadura del seno sigmoideo de una parte y de otra de la vena emisaria mastoidea *(fig. 19)*. Esta sutura puede hacerse también por medio de clips.

Exposición de la arteria carótida interna y obliteración del orificio del canal auditivo

El canal auditivo es seguido desde su orificio a nivel del protímpano hasta el istmo óseo. Su pared interna se desciende para identificar el canal carotídeo. Esto se practica con prudencia ya que esta pared puede ser dehiscente y la carótida estaría cubierta únicamente por mucosa. El istmo del canal auditivo está situado hacia delante y debajo de la carótida interna. Las celdas que se encuentran delante de la carótida se reducen por medio de la fresa diamantada bajo irrigación continua. La obliteración del orificio del canal auditivo utiliza un fragmento muscular pegado por cola biológica.

Exposición de la fosa infratemporal

El primer tiempo es el legrado subperióstico de la glándula parótida: esta maniobra expone la apófisis estiloides y el músculo estilohioideo. Se fractura la apófisis estiloides con la gubia y se la secciona por medio de la tijera dentada con el músculo estilohioideo. Después, se coloca el retractor infratemporal: la hoja larga se sitúa bajo la rama ascendente de la mandíbula, la hoja corta se apoya sobre la cortical ósea del peñasco por detrás. La mandíbula se luxa hacia adelante para dar acceso a la porción posterior de la fosa infratemporal. La exposición de todo el segmento vertical de la carótida interna se realiza prosiguiendo el fresado hacia atrás. Esto permite la exposición y la liberación del polo anterior del tumor. Cuando este tumor posee una extensión muy anterior, podrá ser útil resecar el cóndilo mandibular y fresar la cavidad glenoidea del temporal.

Exposición de la arteria carótida interna

El periostio del canal carotídeo de la porción vertical es inicialmente identificado a nivel de la pared interna. A continuación, se expone por completo hasta su codo con una fresa diamantada bajo irrigación. La arteria carotidotimpánica se coagula desde su emergencia del canal carotídeo. Luego, se introduce la punta de una pinza roma en el foramen carotídeo entre el periostio y la pared vascular carotídea. Los paragangliomas timpanoyugulares pueden invadir el periostio del canal carotídeo, pero raramente la adventicia. El periostio es seccionado a lo largo del borde anterior del tumor tras separarlo de la pared vascular. Será arrastrado en bloque con el tumor a resecar. La cantidad de periostio depende evidentemente de la extensión del tumor glómico *(fig. 20)*.

Tiempo tumoral

• *Movilización del polo posterior del tumor*

La pared ósea es reducida por encima del seno sigmoideo y del golfo de la yugular con una fresa diamantada; la pared posterolateral del foramen se abre por medio de microtijeras. Se prepara un aspirador de calibre importante para aspirar la sangre procedente del seno petroso inferior. No hay sangrado procedente del seno sigmoideo, si éste ha sido ligado correctamente. La hemorragia del seno petroso inferior se controla por un taponamiento de celulosa oxidizada colocado bajo visión directa. Es importante, antes de llenar este seno, asegurarse de que no está invadido por el tumor.

• *Movilización del polo inferior y resección completa del tumor*

La vena yugular interna se liga tras seccionarlaa por debajo de la apófisis transversa del atlas. La vena se pasa luego, bajo el XI y se reclina hacia arriba. El tumor se diseca de la pars nerviosa del foramen yugular que representa el abordaje final de este tumor concluyendo la intervención, la vena yugular, el golfo de la yugular y el tumor son resecados en bloque. El IX, el X, el XI, y el XII pueden permanecer intactos en la pars nervosa del foramen yugular y en el canal condilar anterior. No obstante, a menudo es necesaria la resección de los nervios mixtos y en particular del X a causa de la invasión tumoral. Los fragmentos tumorales que permanecen adheridos a la duramadre son cuidadosamente pinzados o coagulados localmente con la bipolar. En un principio, si el tumor es más voluminoso y presenta un prolongación hacia el ángulo pontocerebeloso, Fisch prefiere seccionar la porción estrangulada de la «alforja» y practicar un acceso secundario neuroquirúrgico por vía suboccipital. Si esta digitación intracraneal es voluminosa, el primer tiempo sería neuroquirúrgico y la exéresis del fragmento temporal sería realizada a continuación.

• *Reconstrucción de la duramadre*

Un parche grande musculoaponeurótico se sitúa encima del foramen yugular fijado con vicryl 4-0 y cola biológica en caso de pérdida de líquido cefalorraquídeo. Se utiliza un colgajo musculoaponeurótico menor para mejorar la obliteración del canal auditivo y prever las rinorreas.

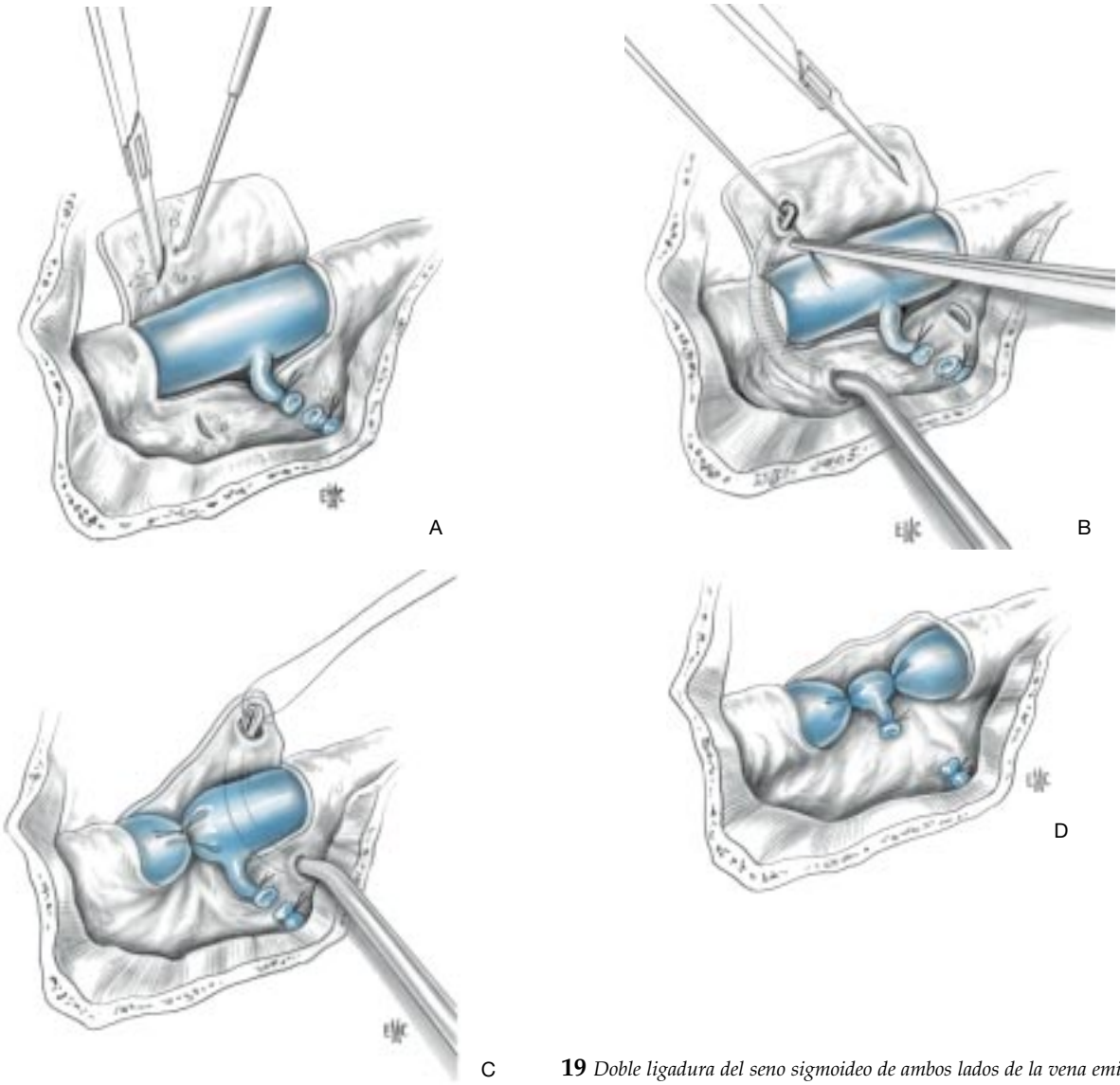

19 *Doble ligadura del seno sigmoideo de ambos lados de la vena emisaria.*

• *Cierre (fig. 21)*

La cavidad quirúrgica se rellena con grasa abdominal. Se confecciona un plano muscular reuniendo el músculo temporal y el músculo esternocleidomastoideo. Se puede fijar esta grasa al músculo y al periostio. La piel se sutura en dos planos con un Redon a nivel cervical que se retirará 24 después.

Período postoperatorio

El control es cuidadoso, y de preferencia en una unidad de cuidados postoperatorios. El riesgo de las primeras horas es esencialmente el hematoma intracraneal, seguido de la infección meníngea. Los pacientes presentan frecuentemente náuseas durante algún tiempo, lo que puede suponer problemas para la realimentación. Un tratamiento antiemético controla los vómitos que pueden aumentar la tensión intracraneal.

Indicaciones

PARAGANGLIOMAS YUGULARES

El tratamiento por embolización precede muy a menudo al tratamiento quirúrgico de estas afecciones.

■ *Embolización del sistema carotídeo*

Se aconseja en todos los casos. La embolización del sistema carotídeo interno parece indicada sólo en caso de participación importante o completa [26]. La técnica y el número de vasos embolizados deben adaptarse a cada tipo de tumor haciendo correr al paciente el mínimo de riesgos. El período indicado para cirugía tras la embolización está comprendido entre el segundo y el séptimo día según los trabajos de Pauw [29].

■ *Cirugía*

Estadios C

Sólo se puede considerar una vía de acceso ampliada [15]. Cuando la destrucción ósea permanece limitada a los alrededores del canal rasgado posterior y de la porción vertical del canal carotídeo (estadio C1), la vía infratemporal de Fisch [9] está perfectamente indicada, con la variante de Farrior si la audición es aún utilizable. Cuando la destrucción se extiende al macizo laberíntico (estadio C2), se indica la vía infratemporal de Fisch pero comienza a estar limitada y se cree que es más adaptada una vía transcoclear ampliada. Cuando la porción horizontal del canal carotídeo está invadida (estadio C3 de Fisch), la vía transcoclear ampliada parece la más segura para alcanzar la exéresis completa y tanto más cuanto que la destrucción laberíntica habrá tenido

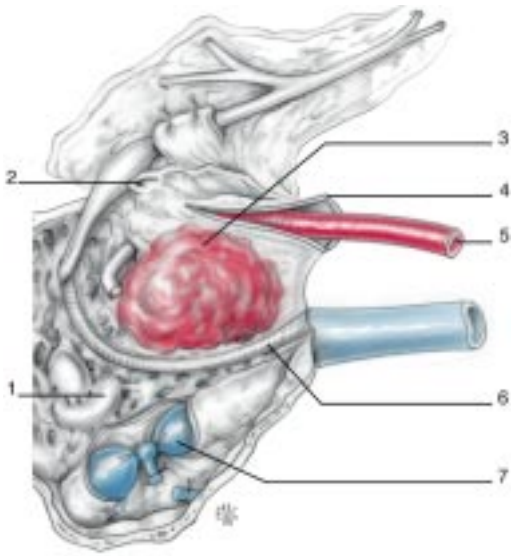

20 *Exposición de la arteria carótida interna en su segmento vertical. 1. Canal semicircular posterior; 2. Orificio tubárico; 3. Tumor (paraganglioma); 4. Periostio seccionado; 5. Canal interno; 6. Canal de Falopio abierto; 7. Seno sigmoideo.*

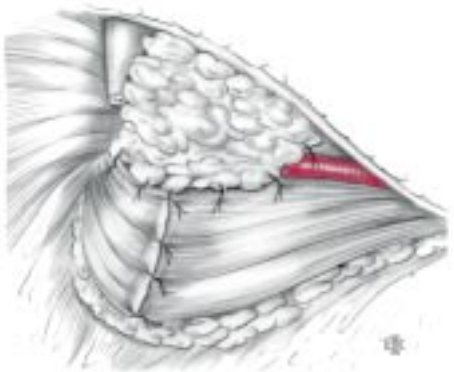

21 *Cierre: obliteración de la cavidad quirúrgica por medio de grasa abdominal y reconstrucción del plano muscular (esternocleidomastoideo y músculo temporal).*

22 *Paraganglioma estado D. Tomografía tridimensional.*

en estos casos todas las probabilidades de abrir el laberinto y resolver el problema de audición.

Estadios D (con extensión intracraneal)

Se puede considerar claramente, como lo recomienda Fisch [9, 10], una operación en dos tiempos infralaberíntico y luego suboccipital, pero parece más lógico practicar de entrada un

23 *A. Acceso infratemporal y retrolaberíntico. B. Acceso combinado, vía retrofacial y suboccipital. C. Neurinoma de los mixtos.*

acceso transcoclear ampliado que tiene la ventaja de exponer aún más ampliamente el tumor y así facilitar su exéresis, permitiendo el tratamiento en un solo tiempo *(fig. 22).*

NEURINOMAS DE LOS NERVIOS MIXTOS

■ *Generalidades*

Es una localización muy rara. El canal rasgado posterior deja a los tumores que se desarrollan a este nivel la posibilidad de

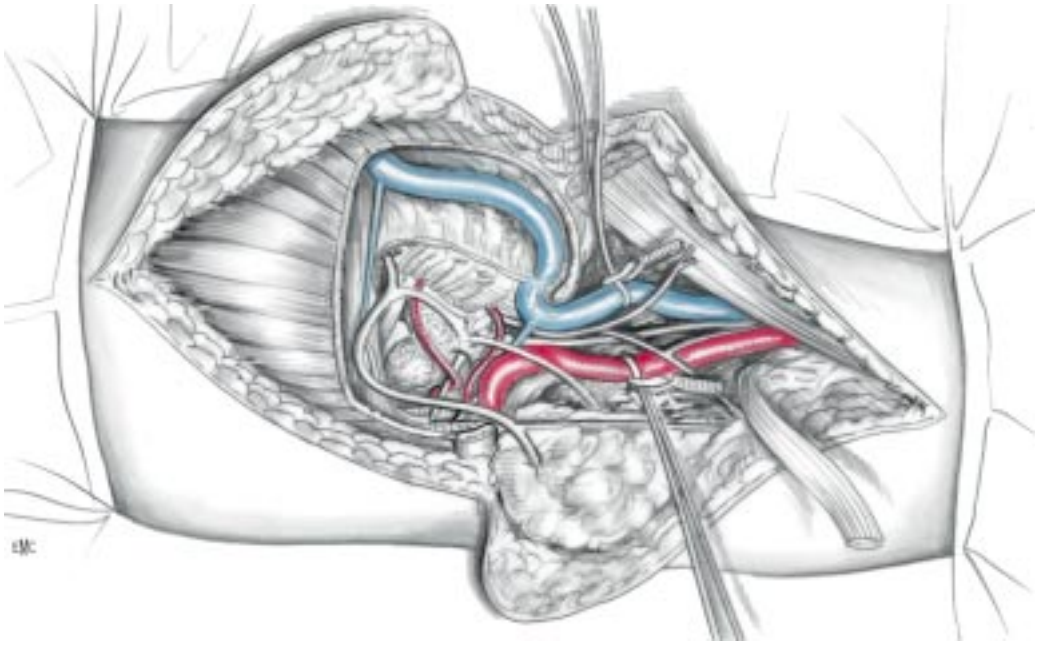

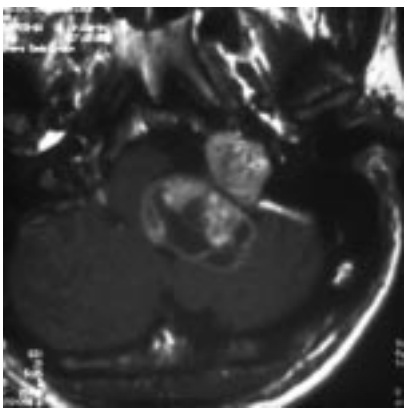

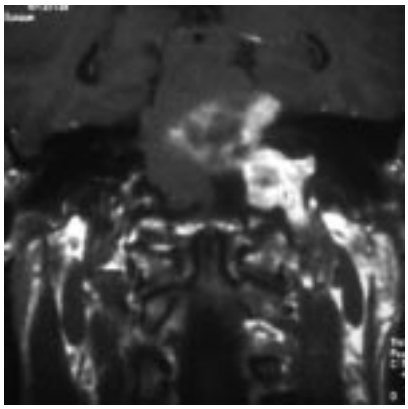

24 *Neurinoma de los nervios mixtos en «alforja» vía transcoclear ampliada.*

extenderse en alforja con una porción intracraneal y una porción infratemporal. Algunos autores [12, 31] proponen clasificaciones en función de la extensión de estos tumores.

Técnica operatoria tipo

El neurinoma de los nervios mixtos, tumor bien encapsulado, poco hemorrágico, no plantea grandes problemas salvo el de su exposición absoluta, único medio de extirpación total [3, 5, 19]. Las indicaciones dependen esencialmente, a condición que el diagnóstico sea hecho, de las extensiones del tumor y sobre todo del estado del canal rasgado posterior [13]. Si éste está agrandado, podrá abordarse a partir de uno de sus bordes de forma suficiente. Por último, se debe siempre tener en cuenta, en la elección de la técnica quirúrgica, el estado auditivo preoperatorio del paciente evaluado oportunamente, por una audiometría tonal y vocal.

Vía infratemporal

En teoría es la vía de acceso ideal para los tumores de tipo C y probablemente aquellos que asocian tipo B intracraneales y tipo C infratemporales. Se ha considerado su interés combinado a un acceso suboccipital para las formas en alforja que tienen poco alterada la audición [17]. No obstante, para algunos tumores que desbordan ampliamente el ángulo pontocerebeloso pero sin consecuencia auditiva, también es posible combinar el acceso del agujero rasgado posterior por una vía baja y una vía retrosigmoidea o suboccipital [36] *(fig. 23)*. Es también la mejor vía cuando hay que tratar un neurinoma intracraneal puro. La disposición particular de este tumor desarrollado en la cisterna cerebelomedular, a condición de trabajar siempre en esta cisterna, reducirá al máximo los riesgos sobre el paquete acusticofacial [35].

Vía transcoclear ampliada

Hay que considerarla cada vez que el estudio haya demostrado la existencia de un tumor en «alforja» tipo D *(fig. 24)*. Sin embargo, el sacrificio de la audición por este acceso merece ser discutido ya que la protección del paquete acusticofacial en su vaina aracnoidea permite esperar una disección sencilla, en particular para el nervio facial. El sacrificio de la audición en beneficio del nervio facial, que es una parte del interés de la vía translaberíntica ampliada, no es fácil, pues la extracción del nervio facial conlleva muchos más riesgos para este nervio que la vía translaberíntica ampliada simple. Si el tumor no es demasiado voluminoso en el ángulo pontocerebeloso, sería más prudente emprender una vía infratemporal tras una vía suboccipital como lo preconizan Fisch [10] y Graham en un segundo tiempo.

MENINGIOMAS

Los meningiomas se desarrollan en general nueve de cada diez veces en la fosa posterior [40]. Nager [27], sobre cortes seria-

dos de hueso temporal normal, ha mostrado cuatro regiones en las que en el foramen yugular existían islotes de células aracnoideas. Pueden utilizarse varias vías: la elección se define especialmente por el volumen y la situación del tumor.

— *En caso de meningioma insertado sobre el canal rasgado posterior:* a menudo es útil utilizar una vía transcoclear ampliada, cuando éste es voluminoso, según el principio de que la exéresis de estos tumores, que son en general de buen tamaño, amenaza directamente la audición y el nervio facial, especialmente si se ha decidido praticar una resección total, con compromiso de la base de inserción [31, 32]. Sólo esta vía, permite realizar mejor los principales objetivos.

— *En caso de tumor demasiado voluminoso:* un acceso transcoclear simple debería bastar.

— *Formas específicas:* son muy diferentes en las indicaciones, son las formas específicas de meningioma que invaden el hueso temporal, verdadero tumor primario intrapetroso. En estos casos excepcionales, y una vez constatado, la indicación es una vía infratemporal de Fisch más o menos ampliada según la importancia de la lesión.

OTROS TUMORES

Raros, constituyen rarezas descubiertas en ocasión de la exploración mediante TC o RM con una expresión clínica evocadora de lesiones del ángulo pontocerebeloso. Puede tratarse de condrosarcoma, de tumor maligno de tipo carcinomatoso, de rabdomiosarcoma o de tumor de la zona cervical extendido al foramen yugular. Inicialmente la vía debe ser adaptada en función de la extensión de la lesión, de su histología, de su curabilidad, y por último del estado auditivo preoperatorio del paciente.

Conclusión

La cirurgía del foramen yugular está indicada en los tumores raros pero a menudo voluminosos por la ausencia de polimorfismo de los síntomas clínicos, a pesar de los progresos de las imágenes modernas (TC, RM). La localización anatómica profunda del agujero yugular y la naturaleza de las lesiones a tratar, dominadas por los paragangliomas yugulares, dificultan esta cirugía, larga, tanto más cuanto que las formas tienen extensiones peripetrosas e intracraneales. Esta cirugía necesita por lo general una colaboración oto-radio-neuroquirúrgica que ofrece un mejor manejo diagnóstico y un mejor tratamiento de estos tumores cuyo objetivo principal es su erradicación completa, a pesar del contenido vasculonervioso del canal yugular y del nervio facial que cruza el acceso al foramen yugular.

Cualquier referencia a este artículo debe incluir la mención del artículo original: Thomassin JM, Korchia D, Braccini F, Pellet W et Roche PH. Chirurgie du foramen jugulaire. Encycl Méd Chir (Editions Scientifiques et Médicales Elsevier SAS, Paris, tous droits réservés), Techniques chirurgicales - Tête et cou, 46-020, 1999, 14 p.

Bibliografía

[1] Aubaniac R. Le canal déchiré postérieur. In : Travaux du laboratoire d'anatomie de la faculté de médecine d'Alger. Alger : Imprimerie Imbert, 1951 : 5-22

[2] Bremond G, Magnan J. Le trou déchiré postérieur, le foramen jugulaire, le golfe de la veine jugulaire interne, et leur abord chirurgical. *Ann Otolaryngol Chir Cervicofac* 1984 ; 101 : 489-497

[3] Call WH, Pulec JL. Neurilenoma of the jugular foramen. Transmastoid removal. *Ann Otol Rhinol Laryngol* 1978 ; 87 : 313-317

[4] Cannoni M, Pech A, Pellet W, Zanaret M. Techniques et indications des pétrectomies réglées. Intérêt de l'association d'une voie transcochléaire et infra temporale. *Ann Otolaryngol Chir Cervicofac* 1985 ; 102 : 31-45

[5] Crumley RL, Wilson C. Schwannomas of the jugular foramen. *Laryngoscope* 1984 ; 94 : 772-778

[6] Daniels DL, Williams AL, Haughton VM. Jugular foramen: anatomic and computed tomographic study. *AJR Am J Roentgenol* 1984 ; 142 : 153-158

[7] Farrior JB. Anterior hypotympanic approach for glomus tumor of the infratemporal fossa. *Laryngoscope* 1984 ; 94 : 1016-1021

[8] Fisch U. Infratemporal fossa approach to tumors of the temporal bone and base of the skull. *J Laryngol Otol* 1978 ; 92 : 949-967

[9] Fisch U. Infratemporal fossa approach for glomus tumors of the temporal bone. *Ann Otol Rhinol Laryngol* 1982 ; 91 : 474-479

[10] Fisch U, Mattox D. Microsurgery of the skull base. Stuttgart : Thieme Medical, 1988 : 136-281

[11] Fournier H, Laccoureyre L, Mercier P. La voie rétroauriculaire transmastoïdienne infralabyrinthique. *Neurochirurgie* 1998 ; 44 : 111-116

[12] Franklin DJ, Moore GF, Fisch U. Jugular foramen peripheral nerve, Sheath tumors. *Laryngoscope* 1989 ; 99 : 1081-1087

[13] Gacek RR. Schwannomas of the jugular foramen. *Ann Otol Rhinol Laryngol* 1976 ; 85 : 215-224

[14] George B, Lot G, Tran BA, Huy P. The juxta condylar approach to the jugular foramen (without petrous bone drilling). *Surg Neurol* 1995 ; 44 : 279-284

[15] Glasscok ME, Jackson C, Dickins J, Wiet R. The surgical management of glomus tumors. *Laryngoscope* 1979 ; 89 : 1640-1651

[16] Graham M. The jugular bulb its anatomic and clinical considerations in contempory otology. *Laryngoscope* 1977 ; 87 : 105-125

[17] Graham M, Larouere M, Kartush J. Jugular foramen schwannomes: diagnostic and suggestion for surgical treatment. *Skull Base Surg* 1991 ; 1 : 34-38

[18] Guerrier Y. Anatomie chirurgicale de l'os temporal de l'oreille et la base du crâne. Joué les Tours : La Simarre, 1988 : 205-210

[19] Horn KL, House WF, Hitselberger WE. Schwannomas of the jugular foramen. *Laryngoscope* 1985 ; 95 : 761-765

[20] House WF, Glasscock ME. Glomus tympanicum tumors. *Arch Otolaryngol* 1968 ; 87 : 500-554

[21] Hovelacque A. Ostéologie. Paris : Doin, 1934 ; 2 : 155-156

[22] Katsuta T, Rhoton AL, Matsushima T. The jugular foramen: microsurgical anatomy and operative approaches. *Neurosurgery* 1997 ; 41 : 149-202

[23] Kennedy DW, El Sirsy HH, Nager GT. Jugular bulb in otologic surgery: anatomic, clinical and surgical considerations. *Otolaryngol Head Neck Surg* 1986 ; 94 : 6-15

[24] Korner O. Uber die fossa jugularis und die knochenlücken in Boden der Paukenhonle. *Arch Ohr Nas U Keblkeilk* 1890 ; 30 : 236-239

[25] Martin C, Prades JM. Removal of selected infralabyrinthine lesions without facial nerve mobilization. *Skull Base Surg* 1992 ; 2 : 220-226

[26] Murphy TP, Brackmann DE. Effects of preoperative embolization on glomus jugular tumors. *Laryngoscope* 1989 ; 99 : 1244-1247

[27] Nager GT. Meningiomas involving the temporal bone: clinical and pathological aspects. Springfield : CC Thomas, 1964

[28] Overton SB, Ritter FN. A high placed jugular bulb in the middle ear cavity. *Arch Otolaryngol* 1974 ; 100 : 370-372

[29] Pauw B, Makek M, Valvanis A, Fisch U. Embolized glomus tumors in head and neck surgery histopathological and clinical features. Communication présentée à l'Internationale conference of the reality in ear surgery and otoneurosurgery, Maastricht, 1991

[30] Pech A, Cannoni M, Pellet W, Triglia JM, Zanaret M, Thomassin JM. Les tumeurs de l'angle pontocérébelleux à l'exception des neurinomes de l'acoustique. *Ann Otolaryngol Chir Cervicofac* 1986 ; 103 : 293-301

[31] Pellet W, Cannoni M, Pech A. The widened transcochlear approach to jugular foramen tumors. *J Neurosurg* 1988 ; 69 : 887-894

[32] Pellet W, Cannoni M, Pech A. Otoneurosurgery. Berlin : Springer Verlag, 1988 : 171-200

[33] Pensak M, Jackler. Removal of jugular foramen tumors: the fallopian bridge technique. *Otolaryngol Head Neck Surg* 1997 ; 117 : 586-591

[34] Rhoton AL, Buza R. Microsurgical anatomy of the jugular foramen. *J Neurosurg* 1975 ; 42 : 541-550

[35] Samii M, Tatagiba M. Tumors of the jugular foramen. *Neurosurg* 1996 ; 6 : 176-193

[36] Sterkers JM, Desgeorges M, Sterkers O, Viala P, Benghalem A. Pathologie et chirurgie des tumeurs situées sous le CAI. Les neurinomes des nerfs mixtes. *Ann Otolaryngol Chir Cervicofac* 1987 ; 104 : 387-393

[37] Stern J, Goldenber M. Jugular bulb diverticula in medial petrous bone. *AJR Am J Roentgenol* 1980 ; 134 : 959-961

[38] Thomassin JM, Braccini F, Roche PH, Pellet W. Voie translabyrinthique et procidences veineuses golfe de la jugulaire et sus latéral. *Rev Laryngol Otol Rhinol* 1999 ; 120 : 83-87

[39] Tran BA, Huy P. La chirurgie des tumeurs du trou déchiré postérieur. Monographie CCA Wagram, 1999 ; 120 : 83-87

[40] Yasargil MG, Mortara RW, Curcic M. Meningiomas of basal posterior cranial fossa. *Adv Techn Stand Neurosurg* 1980 ; 7 : 1-110

[41] Zorzetto NL, Tamega OJ. The anatomical relationship of the middle ear and the jugular bulb. *Anat Anz* 1979 ; 146 : 170-182